

## artículo original

# Tratamiento de las patologías discales y degenerativas de la columna vertebral con Plasma Rico en Factores de Crecimiento Plaquetario Ozonizados

**Fernando Kirchner**

Traumatología y Cirugía Ortopédica. Gabinet Medic  
(Maresme, Barcelona, España)  
Gabinet Medic Maresme  
(Mataró, Barcelona, España)

## Palabras clave

Plasma rico-pobre  
en proteínas  
ozono  
disco intervertebral  
articulaciones  
columna.

## Resumen

Los buenos resultados referidos por muchos autores en el tratamiento de enfermedades degenerativas: artrosis y la condromalacia en la rodilla; patologías agudas: fracturas donde se acelera la consolidación ósea ó en lesiones musculares y tendinosas, impulsó al equipo del Gabinet Médic Maresme (Mataró, España) a una nueva aplicación del Plasma Rico en Proteínas para el tratamiento en columna vertebral, realizando una terapia mixta, aplicando el PPRO3 ozonizado en disco intervertebral con lesión subaguda o crónica de protrusión o hernia discal (no las extruidas) y administrando, en el mismo tiempo, el PPPO3 en las articulaciones interfascetarias afectas de sobrecarga o en declarado pinzamiento artrósico.

Esta técnica se realiza en quirófano bajo sedación ambulatoria, con control médico del anestesista, teleguiadas con arco radioscópico en "C" de alta definición, ozonizando ambas fracciones del plasma inmediatamente antes de su aplicación en circuito cerrado y estrictas normas de asepsia con 2 gr de Cefazolina.

Este informe preliminar sobre cincuenta casos clínicos, incluye la columna lumbar y cervical desde diciembre 2010 - diciembre 2011.

Nuestros resultados:

- Potencialidad regeneradora del PRP-O3 con repercusión analgésica temprana.
- Capacidad regeneradora de las articulaciones posteriores debido al doble efecto PPP más ozono.
- Efecto antiséptico del ozono sobre el disco y estructuras vecinas.
- Carácter ambulatorio y mínimamente invasivo (con pocos riesgos) de esta técnica.
- Deja totalmente abierta la posibilidad a otros tratamientos o a más aplicaciones en consulta hasta llegar al punto ideal de resultado clínico y funcional.
- Resultados satisfactorios en el 85% de los casos.

## **Treatment of disc and degenerative pathologies of the spine with Ozonized Platelet Rich in Growth Factors**

---

### Keywords

*Plasma rich-poor  
protein  
ozone  
disk  
intervertebral joints  
spine.*

---

### Abstract

*The good results referred by many authors in the treatment of degenerative diseases: Arthritis and Chondromalacia in the knee. Also in acute pathologies: fractures where speeds up time building bone, or muscles and tendons injuries prompted team Gabinet Médic Maresme (Mataró, Spain) to the application of Plasma Rich in Protein for treatment in the vertebral column making mixed therapy with the placement of the intervertebral disk with subacute or chronic injury of protrusion or herniated disk (excluding extruded herniation) and, at the same time, to administer the Poor Plasma Protein in posterior facet joint affected of overload or declared arthrosis clamping.*

*The technique is done in surgery room, under sedation ambulatory medical control of anesthetic, with radiosopic C-arm image intensifier with high definition.*

*Previously we apply ozone both fractions of plasma to their implementation in a closed circuit, strict rules of asepsis, with antibiotic-therapy (2 grams of Cefazolin as prophylactic dose)*

*It is this preliminary report on 50 clinical cases, both involving the lumbar spine as the cervical (december 2010-agost 2011).*

*Our results:*

- Regenerative potentiality of the PRPO3 with early analgesic effect.*
- Regenerative capacity of posterior joints thanks to the double effect PPP more ozone.*
- Antiseptic effect of ozone on the disk and neighbor structures.*
- Technique ambulatory and minimally invasive with few risks.*
- Leave completely open to the possibility other treatments or more applications in consultation-room to the ideal point of clinical and functional outcome.*
- Satisfactory results in 85% of cases.*

### **Sugerencia sobre cómo citar este artículo:**

Kirchner, F. (2012). Tratamiento de las patologías discales y degenerativas de la columna vertebral con Plasma Rico en Factores de Crecimiento Plaquetario Ozonizados. *Revista Española de Ozonoterapia*. Vol. 2, nº 1, pp. 91-106.

## 1.-Introducción.

La columna vertebral ha sido objeto durante decenas de años de las más variadas técnicas quirúrgicas abiertas para el tratamiento de patologías congénitas como escoliosis, cifosis; agudas como fracturas, hernias discales etc. o crónicas como artrosis interfascetaria, canal estrecho de origen artrósico, etc.-

Sin embargo, el coste humano y hospitalario, sacrificio del paciente por los riesgos o efectos colaterales potenciales y la complejidad técnico-quirúrgico de estos procedimientos junto al tiempo de baja post-operatoria, llevó al colegio internacional de médicos dedicados a la columna a buscar procedimientos mínimamente invasivos (1) en sus abordajes. De esta manera, disminuyeron ampliamente los efectos colaterales o resultados no deseados, utilizando para ello los avances tecnológicos y farmacológicos.

Lyman Smith comenzó en 1963 con la técnica de Quimionucleolisis con Papaveína (2) y después de 30 años Nordby y David publicaron un estudio sobre 3000 casos con un 82% de éxito sobre los primeros 1000 pacientes, recalcando que abarataba el procedimiento en un 23% respecto a la discectomía abierta.

La microdiscectomía fue descrita por R W Williams en U.S.A. en 1975 y por Caspar en Europa en 1977. Consistía sencillamente, en minimizar la incisión cutánea, con laminectomía reducida, mejorar el instrumental quirúrgico y se comenzó con el uso de gafas de magnificación.

En 1975 Hijikata (3) describe por 1ª vez la discectomía (nucleotomía) por vía artroscópica con anestesia local y quitando el disco herniado con la clásica pinza pituitaria. En 1985 se describe la técnica por medio de aspiración pero en cualquier caso siempre se excluían los pacientes con hernias discales con fragmentos extruidos o con el espacio discal intervertebral colapsado.

También haciendo uso de una alta ingeniería y tecnología de avanzada se diseña el "YESS" Yeung Endoscopio Spine Surgery ó la "MED" en el año 2001 por Muramatsu pero en todos estos casos el coste del instrumental era sumamente elevado así como la curva de aprendizaje de dicha técnica, por lo cual se comenzó a utilizar métodos como la Nucleoplastia, la cual a través del uso de la radiofrecuencia - produce una coagulación bipolar controlada con temperaturas de entre 60-80 grados en el centro del núcleo pulposo y en la unión de éste con el anillo fibroso "cicatrizando" la ruptura del mismo, descomprimiendo el núcleo pulposo por la contracción de las fibras colágenas tipo I y coagulando-eliminando los nociceptores, con la ventaja del carácter ambulatorio del mismo, su corto tiempo de realización: 20-25 minutos y sus escasas complicaciones, pero con la desventaja de que su indicación es estrictamente para lesiones discales del anillo fibroso con cuadro clínico de dolor discógeno crónico y/o hernia discal contenida. También se utilizó mucho el IDET o Intra-Discal-Electro-Thermal anuloplasty.

En 1986 se comenzó a usar el laser para la discectomía percutánea que daba un índice de éxito entre 70-75 %, pero se dejó de utilizar debido a efectos colaterales por la alta temperatura, discitis y el elevado coste del láser.

La Rizólisis es una técnica considerada de las más "Mínimamente Invasivas" y se basa en la

denervación de las articulaciones posteriores o fascetarias ( en inglés "facet joint" ) mediante radiofrecuencia. En uso desde 1976 por Shealy (4), consiste , en la aplicación de un electrodo sobre el brazo medial de la rama primaria posterior a nivel del vértice producido entre la base del "pilón facetario y la base de la apófisis transversa , causando en dicha rama una lesión tal ( a 80 grados centígrados durante 90 segundos ) que provoca el cese de la transmisión del dolor originado en su territorio de inervación siendo su indicación principal el dolor lumbar crónico con base degenerativa sobre las articulaciones cigoapofisarias ( del inglés "z " joints ).

La técnica es ambulatoria, mínimamente invasiva, sencilla, barata y sin efectos colaterales, pero debe ser realizada en quirófano con todos los principios de seriedad, orden, asepsia y buen equipamiento, siendo que, en columna lumbar, la radiofrecuencia nos lleva hasta los 80 grados centígrados, durante 90 segundos sobre el brazo medial del ramo posterior y en cambio cuando se aplica en columna cervical la radiofrecuencia sólo origina pulsos de 40-42 grados centígrados durante 20 milisegundos por cada segundo de los 120 segundos que se deja en total los electrodos en contacto con el nervio, y por eso se denomina Radiofrecuencia "Pulsada" o termo-modulación.

Cesar Vega en 1988 –en Italia- describe la infiltración intramuscular paravertebral con ozono con sus muy buenos resultados reconocidos en todo el mundo.

Los doctores Fabris y Leonardi (5) en 1991-1997 describen y trabajan en la Discólisis con Ozono con control fluoroscópico.

En el año 2001 los doctores Bonetti y Leonardi realizan las primeras discólisis con ozono bajo control de TAC o RMN.

En el año 2002, con un estudio multicéntrico internacional retrospectivo dirigido por el Doctor Alexandre (6) de Treviso, se presentaron resultados sobre 6665 pacientes tratados con Discólisis Percutánea con Ozono con unos resultados del 81 % de abolición del dolor y un 12,5 % de mejorados. A partir de entonces en toda Europa se realiza esta técnica con anestesia local y sedación ambulatoria, siendo sencilla y con mínimos efectos adversos.

Esta técnica es cómoda para el médico especialista (traumatólogo o neurocirujano) y también para los pacientes, económica en el gasto hospitalario ó para el paciente en lo privado y se vale de un "implante-medicación-molécula" muy noble e inocua como el ozono pero presenta el inconveniente de atender sólo el tema médico y cuadro clínico dependiente de la patología discal.

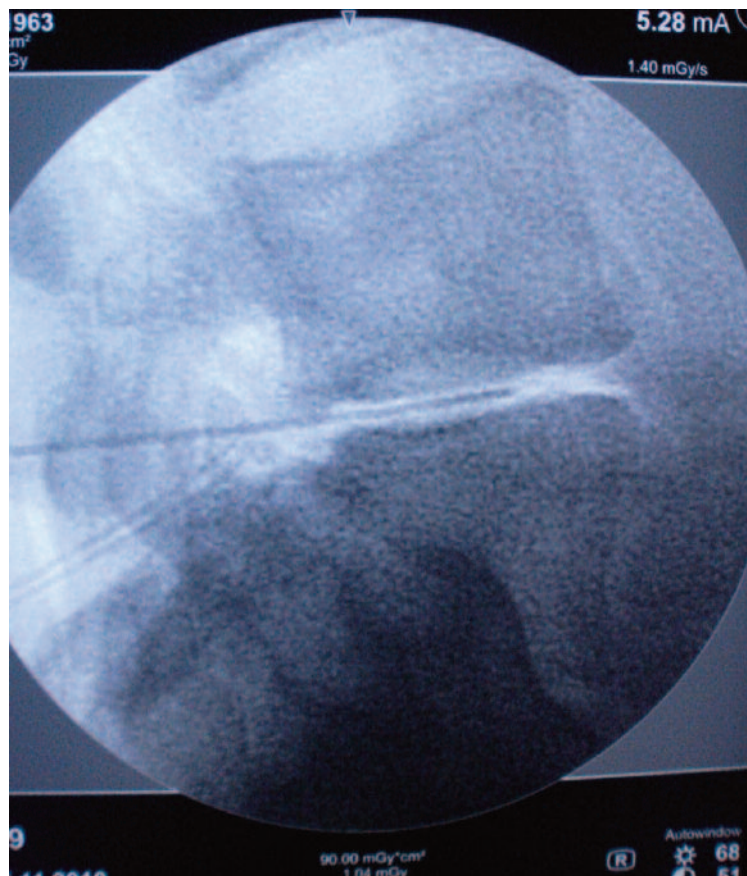
## **2.- Material y Método.**

La intención del autor y colaboradores al diseñar esta técnica fue atender 1º. el problema discal: con protrusión; con rupturas radiales o completas del anillo fibroso o hernia discal ( excluidas las calcificadas y las extruidas cuando ocupan más del 50 % del diámetro del saco dural ) con o sin ciática. 2º. El problema artrósico interfascetario y su cuadro clínico con dolor en barra y propagación por cara lateral del muslo (cuando es en columna lumbar), así como el del canal

estrecho por artrosis y, 3º. Una prolongación del efecto analgésico logrado mediante la regeneración de los elementos anatómicos articulares interfascetarios, discos intervertebrales y otras estructuras vecinas, con vuelta del paciente a sus actividades habituales de trabajo o deportivas.

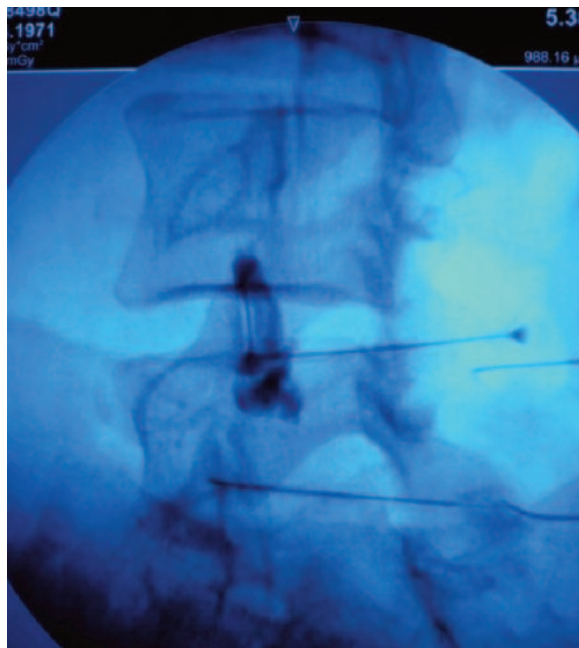
Para estos objetivos nos hemos valido del Plasma Rico en Plaquetas del cual usamos los dos fragmentos: Plasma Rico en Proteínas que usaremos (Fig1) para el tratamiento de la lesión discal y el Plasma Pobre en Proteínas que, lo usaremos en las articulaciones interfascetarias (Fig2) afectadas por sobrecarga ó por artrosis interfascetarias (Fig.3), ambas con estricto control radioscópico, siendo así-en sí mismo- ya muy efectivo en su efecto analgésico y regenerativo.

Figura 1



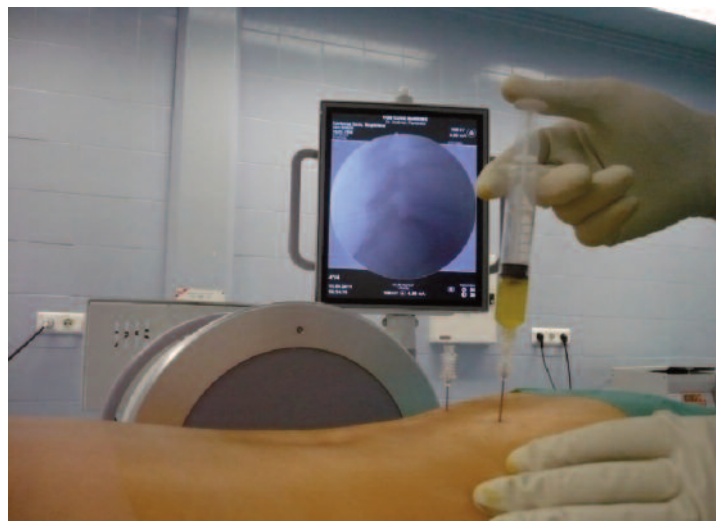*Discolisis L4-L5 con PRP O3 aguja chiba (superior) e infiltración e PPP O3, en articulaciones facetarias L4-L5 bilateral (agujas inferiores)*

Figura 2



*Infiltración de material de contraste en articulación interfacetaria L4-L5*

Figura 3

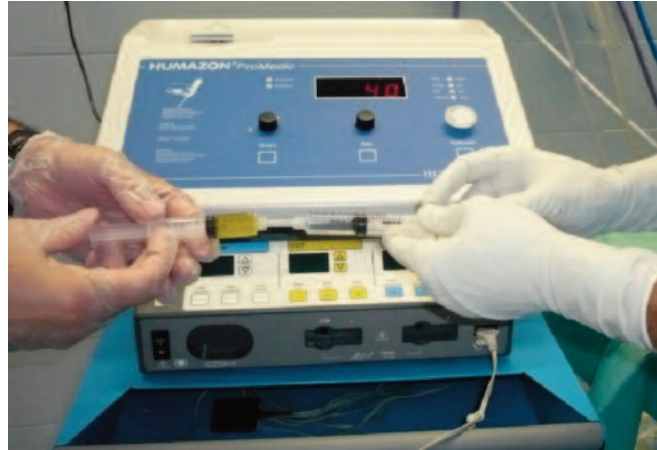


*Infiltración Interfacetaria L4-L5 bilateral con PPP O3 bajo control fluoroscópico*

Para potenciar los resultados y minimizar los riesgos de contaminación o infección con cuadros clínicos tan importantes como las discitis u otros (Fig4), OZONIZAREMOS este plasma a una concentración de 40-60 ú 80 microgramos por mililitro(7 y 8) en un volumen de 10 a20 c.c. e intercambiamos el plasma rico en plaquetas entre 3 y 5 veces con el ozono ya que está demostrado que la ozonización del PRP promueve la agregación plaquetaria y acelera la activación de las mismas con el cloruro cálcico, facilitando la formación de las sustancias pro-

agregantes ( PGE2,tromboxano, etc ) que a su vez también inducirá la formación de peróxidos abriendo rutas metabólicas curativas que estaban bloqueadas.

Figura 4

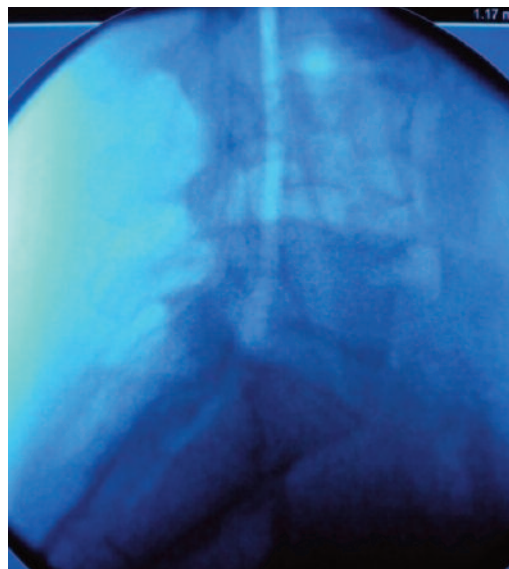


*Ozonización de PRP y PPP con 10 cc de O3 a 40 (60 / 80) microgramos por ml*

Finalmente, desechamos el ozono sobrante de la jeringuilla después de la mezcla y aplicamos el Plasma Rico en Plaquetas-Ozonizado con aguja específica, cervical ó lumbar.

En los casos en que se ha diagnosticado afectación artrósica interfascetaria avanzada con osteofitos que nos lleve a un canal estrecho, (Fig5) al terminar la discólisis colocamos 2 a 4 c.c. en el espacio peridural.

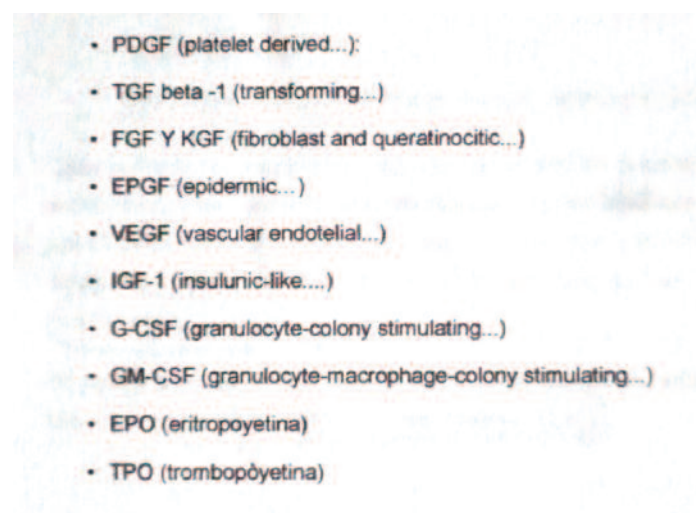
Figura 5



*Infiltración Peridural con PRP O3*

La hipótesis de nuestro método de trabajo en los procesos lesionales agudos o de carácter degenerativo está basado en los trabajos de investigación preclínica y de aplicaciones terapéuticas realizadas desde 1970 y que culminaron en el Instituto de Biotecnología de Vitoria (España) dirigido por el doctor Eduardo Anitua (9 y 10) y la colaboración del traumatólogo Miquel Sánchez (11, 12 y 13) en los cuales se demuestra el carácter regenerativo sobre los tejidos del aparato locomotor a través de los Factores de Crecimiento, que, liberados por los gránulos Alfa de las plaquetas (14 y 15), aceleran la regeneración de los tejidos lesionados mediante un mecanismo que reproduce las etapas fisiológicas iniciales de la reparación tisular mediante la regulación de las funciones celulares como: proliferación (mitosis) y supervivencia, degeneración o muerte programada (apoptosis), migración, comunicación intercelular y diferenciación celular (16, 17, 18, 19, 20 y 21), como sucede, por ejemplo, en una fractura ósea o ruptura tendinosa que toma como punto inicial de la reparación la formación de un hematoma o trombo en el cual se halla una alta concentración plaquetaria. También regulan la producción del colágeno, la síntesis de ácido hialurónico y la síntesis de matriz extracelular influyendo sobre el desarrollo o inhibición de la artrosis (22, 23, 24, 25, 26, 27, 28 y 29). Las plaquetas son fragmentos citoplasmáticos de 2-3 micrones de tamaño carentes de núcleo derivados de sus células precursoras los megacariocitos (cada megac. produce entre 5.000 a 10.000 plaquetas) con una vida media de entre 8 a 12 días que desarrollan dos funciones: 1ª. hemostática, desencadenando una reacción en cadena al término de la cual el fibrinógeno disuelto en el plasma, se convierte en fibrina y la segunda función de las plaquetas es actuar como transportador de distintas proteínas (más de 30) constituyentes de los factores de crecimiento (Fig 6) (30). Una vez concentradas por centrifugación a 1800 revoluciones por minuto durante 8 minutos (soportando la sangre entera dentro del tubo una inercia de 450 G), se obtiene una concentración de las mismas superior entre 3 a 5 veces de la fisiológica (30) con lo cual quedaría una cantidad teórica de un millón de plaquetas/ml (31 y 32). A este compuesto lo llamamos Plasma Rico en Plaquetas que- en el tubo con 20 ml. de sangre venosa (Fig7) del centrifugado- lo hallaremos inmediatamente por encima de los eritrocitos (cantidad según hematocrito), entremedio los leucocitos. La porción del plasma rico en plaquetas: unos 3 ml aproximadamente (de los 20 m.l. iniciales) y finalmente el plasma pobre en plaquetas: entre 4 y 6 ml (rico en fibrina y pobre en plaquetas). Toda esta división se obtiene según la densidad y peso molecular de cada fracción.


Figura 6



*Factores de crecimiento existentes en diferentes tejidos: torrente circulatorio, hígado etc, que en total son 30.*




Figura 7



Una vez rescatados estos 2-3 ml de PRP se lo activa con Cloruro Cálculo al 10 % (Fig8) y se produce la liberación de los Factores de Crecimiento por los gránulos alfa ( unos 35 a40 ) y que constituyen un 15 % del volumen total de las plaquetas.

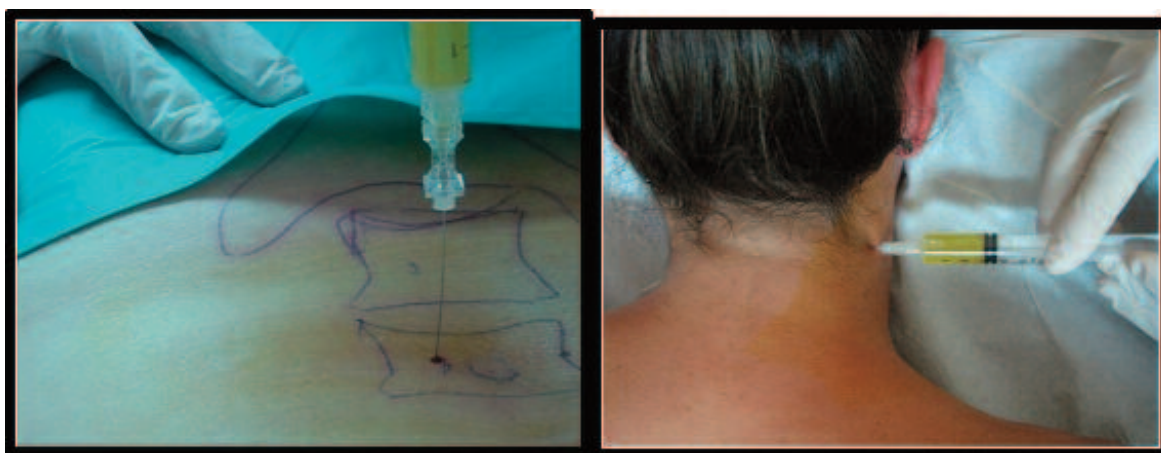Figura 8



Sistema cerrado de obtención de Plasma Rico en Plaquetas por centrifugación a 1500 revoluciones por minuto, durante 8 minutos y activación del PRP y PPP con cloruro cálcico.

Estos factores de crecimiento estimularán receptores de la membrana celular de las células de los tejidos dañados sin entrar en ellas, provocando reacciones químicas en los neurotransmisores encargados de regular los procesos de reproducción y crecimiento celular favoreciendo la proliferación, migración y diferenciación celular y de esta manera quedará reproducida –lo más fielmente posible- el proceso fisiológico de reparación tisular pero este será absolutamente circunscripto a la zona lesional por nuestra infiltración en una dosis –por mayor concentración- mas importante que la fisiológica a la que agregamos el beneficio de la posibilidad de otra (Fig9) o más aplicaciones en consulta externa, si fuera necesario en casos excepcionales.

Figura 9



*Aplicación de PRP O3 en columna lumbar y cervical en consultas externas*

### **3- Técnica Intraoperatoria.**

Régimen ambulatorio para el paciente con pre-operatorio de analítica y electrocardiograma. Ayuno de 6 horas ya que si es necesario se realiza sedación por la vía venosa que siempre colocamos. Y se prepara mejor la sangre que extraemos del paciente, libre de sobrecarga lipídica u otros contaminantes para una obtención más pura del plasma rico en plaquetas Decúbito supino para las cervicales y prono para las lumbares (Fig10) con alza abdominal para compensar lordosis lumbar y-cuando es necesario- quiebre de camilla.

Figura 10



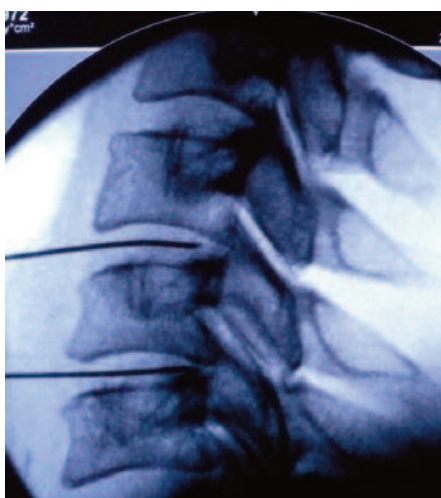
*Aplicación de PRP O3 en columna cervical y lumbar en quirófano con control fluoroscópico.*

Se extraen 20 ó 40 ml de sangre venosa por una vía diferente de la del anestesiista que el enfermero procesará en otro sector del quirófano con guantes estériles y sin tomar contacto NUNCA la muestra de sangre o el plasma con el exterior de tubos, jeringas, palometas o agujas que se utilizan para el procedimiento y que son estrictamente de un solo uso.

Se colocan agujas de 0,7 por 90 ó 100 milímetros para columna lumbar y 0,7 por 60 milímetros para cervical ambas curvadas en sus 10 milímetros distales en "palo de golf" a unos 10-12 grados para poder maniobrar e infiltrar el PPP-O3 en la articulación interfascetaria colocando 1,5 ml aproximadamente en cada articulación.

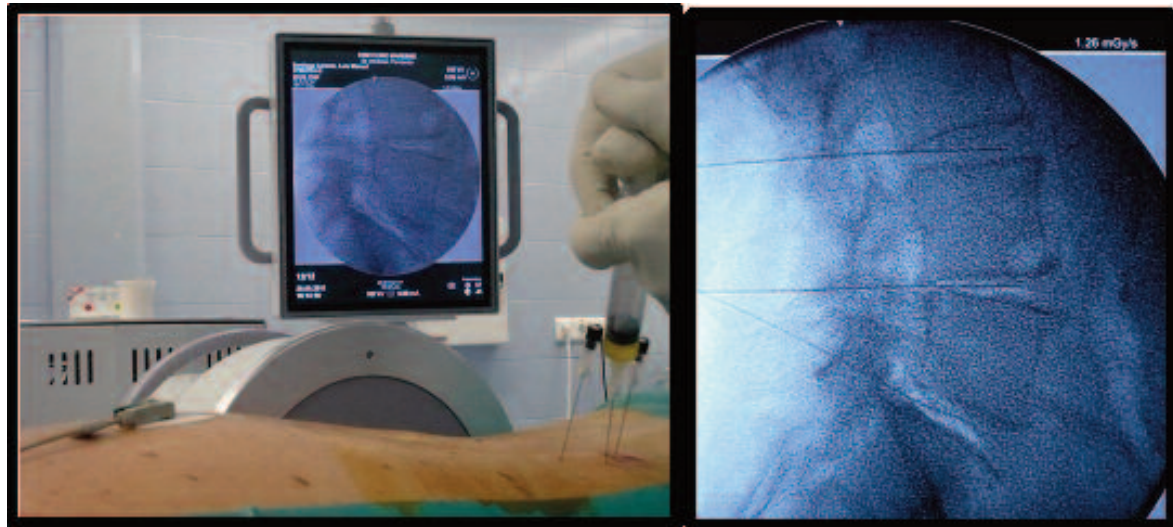
Inmediatamente procedemos a la discólisis donde colocaremos el PRP-O3 en cantidad de 1-1,5 ml en cada disco cervical afectado (Fig11) y 2 ó 3 mililitros en los discos lumbares. (Fig12) En los casos en que tratamos más de un disco el anestesiista coloca por vía parenteral 2 gramos de Cefazolina.

Figura 11



*Doble discólisis con PRP O3 C4-C5 / C5-C6 en quirófano*

Figura 12



*Triple discosis lumbar con PRP O3 en quir*

## Resultados.

En este reciente estudio preliminar y pendiente aún de un seguimiento a largo plazo se trataron 82 pacientes con la técnica antes descrita y los datos para obtener los resultados de la misma se ha basado en el recuento estadístico tomando el instrumento de evaluación del dolor de mayor difusión que es el cuestionario del dolor de Mc Gill descrito por Melzack en 1975 del cual hemos utilizado su forma abreviada (short-form) : MPQ-SF.

El objetivo más importante de esta evaluación estadística es saber en que medida mejoró el dolor cervical y/o lumbar considerando el mejor grado analgésico sólo cuando el paciente refiere estar “asintomático” pudiendo realizar sus tareas habituales, trabajo y hobbies así como su actividad deportiva habitual.

La primera información estadística nos refiere que se trata de una población donde más del 55 por ciento tiene entre 60 y 90 años y que por lo tanto la patología tanto discal como articular interfascetaria es de tipo degenerativo por la edad.

La segunda está referida al sexo donde se distribuye en forma muy pareja entre varones y mujeres: 58 % en columna lumbar a favor de las mujeres y sin embargo a nivel cervical se compensa con un 57 % a favor de los hombres.

Pero sin lugar a dudas la conclusión más importante está referida al porcentaje de pacientes con remisión total del dolor es decir que manifestaban estar “asintomáticos” a los 6 meses y que llega a un 90 % y aunque es un porcentaje muy alto, un solo año de experiencia, la falta de más casos tratados: 82 casos clínicos y un seguimiento más prolongado, llaman a la calma respecto de cifras pero también se debe recalcar el grado de analgesia que es visible al

inicio pero recién pasadas las semanas es cuando el paciente y el especialista notan mayor seguridad en la marcha (canal estrecho), mayor amplitud de movimiento en todos los casos y finalmente el dolor que va menguando a medida que la función cerebral acepta un nuevo orden sin dolor a partir de los tres meses. (Fig13)

Figura 13

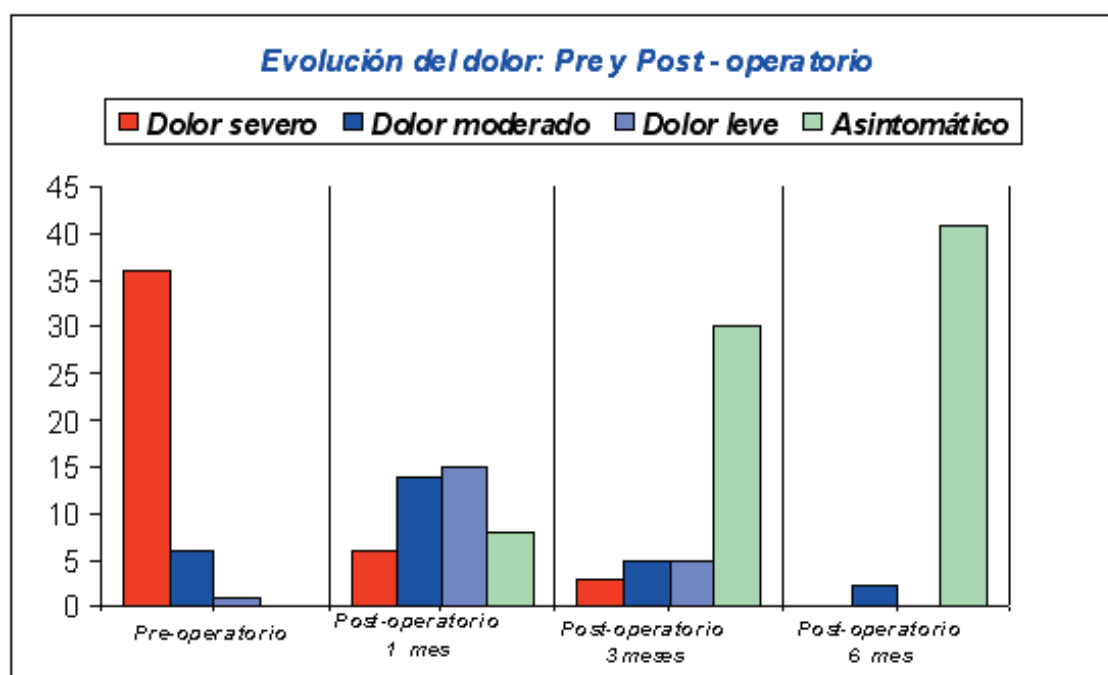


Tabla evaluativa de la disminución de la sintomatología de los pacientes a lo largo de los primeros 6 meses.

También es importante destacar que si bien en varios pacientes que se presentaron a la consulta con un historial de más de 25 años de dolor y a las 24- 48 hs post-tratamiento ya referían alivio importante, la curva de disminución del dolor llega a su máximo conforme nos acercamos a los 6 meses y esto nos hace reflexionar en que estamos trabajando con técnicas y productos regenerativos que a medida que transcurren los primeros meses mejoran la calidad del resultado final y esto desde ya es importante para la información que pueda dar el médico en la consulta respecto de los resultados con esta técnica y a las expectativas del paciente.

## Conclusiones.

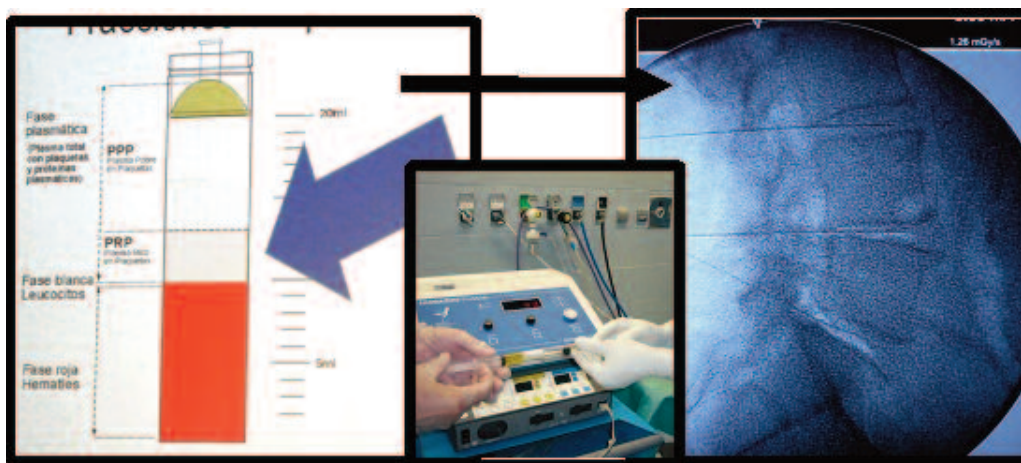
El tratamiento de las patologías discales y degenerativas que afectan a las articulaciones interfascetarias de la columna vertebral representan entre ambas más del 95 % de las afecciones globales de la misma y han sido objeto de infinidad de tratamientos quirúrgicos abiertos y más recientemente mínimamente invasivos para solucionar diferentes problemas patológicos.

Nos hemos valido de una técnica ya aplicada con éxito en muchas patologías a nivel óseo, tendinoso, articular, muscular, ligamentario, epidérmico, ocular, etc. dando excelentes

resultados tanto en la patología aguda: fracturas, rupturas tendinosas y lesiones condrales, como así también en lesiones crónicas, por ejemplo la pseudoartrosis o fracturas inveteradas, y en la patología degenerativa por excelencia: la artrosis tanto para ralentizar su evolución como para mejorar su cuadro clínico de dolor y merma de la movilidad.


Así el Plasma Rico en Factores de Crecimiento (Fig14) que estimula y acelera la regeneración de los tejidos ha sido aplicado por primera vez, a nivel discal con su fracción Rica y en las articulaciones interfascetarias con su fracción Pobre. (Fig.15), ambas ozonizadas previamente, dando una eficacia de un 90 % de los casos en este estudio preliminar y mostrándose como una técnica: Autóloga-Segura-Eficaz-Económica, con muy buenos resultados analgésicos y, que resulta asequible en la curva de aprendizaje para el médico y satisfactorio para los paciente. Queda pendiente para este grupo de trabajo- y otros que ya lo aplican - en aumentar el número de pacientes tratados y la evaluación del seguimiento de los mismos para determinar la duración de sus efectos.

Figura 14



Por cada 20 ml de sangre venosa obtenemos 3-4 ml de PRP O3 que ozonizamos a 40 mcgr / ml e infiltramos en los discos afectados.

Figura 15



Uso del PPP O3, para tratamiento de la artrosis o sobrecarga interfascetaria en columna

## Referencias.

- 1 International Course for Percutaneous Endoscopic Spinal Surgery and Minimal Invasive Technics .Curso anual del Bethania Hospital en Zurich – Suiza desde 1982 hasta la fecha promovido por la Sociedad Internacional Cirugía Espinal Minimamente Invasiva.
- 2 Smith L, Garvin PJ, Jennings RB, Gesler RM. Enzymedissolution of the nucleus pulposus. Nature 1963 ;198 :1311-1312.
- 3 Hijikata S, Yamagishi M, Nakayama T, Omori K. Percutaneous discectomy :a new treatment method for lumbar disc herniation. J Toden Hosp..1975 ; 39 : 5 – 13.
- 4 Shealy CN. Percutaneous radiofrequency denervation of spinal facets. An alternative approach to treatment of chronic back pain and sciatica. J Neuros. 1975 ; 43: 448 – 451.
- 5 Fabris G, Lavaroni A, Leonardi M : Discography. Edición del centauro 1991.
- 6 A. Alexandre ,et al :Intradiscal Injection of O2-O3 to treat disc herniations.
- 7 Adriana Schwartz, Gregorio Martínez-Sánchez, Lamberto Re: Factores de crecimiento derivados de plaquetas y sus aplicaciones en medicina regenerativa. Potencialidades del uso del ozono como activador. Revista Española de Ozonoterapia Vol 1 No.1 2011 :54-73
- 8 Valacchi G, Bocci V :Studies on the biological effects of ozone :10. Release of factors from ozonated human platelets. Mediators Inflamm. 1999, 8 pag, 205-9.
- 9 Factores de Crecimiento plasmático. Una revolución terapéutica: Ideas y Trabajos Odontostomatológicos 2001: 2(2): 90-94
- 10 Pasmatische Wachstums-factoresn-eine therapeutische Revolution. BDIZ Kinkret 2002, 2: 46-15
- 11 Anitua E, andía. Un Nuevo enfoque en la regeneración ósea. Ed. Eduardo Anitua, Puesta la Día Publicaciones 2000
- 12 Sánchez M Azofra, Anitua E, Andía I, Padilla S, Mújica I. Use of autologous plasma rich in growth factors in the treatment of a large, non-traumatic avulsion of articular cartilage a case report. Med Sci Sport Exer, 2002
- 13 Sanchez M. Azofra J, Anitua E, Andía I, Padilla S, Mujika I, Enhanced Achilles tendon healing with autologous plasma rich in growth factors Br J Sports Med 2003.
- 14 Re L, Martínez – Sanchez G, Perez-Davison G, Sirito M Role of Ozono/Oxygen in Fibroblast Growth Factor Activation. Discovering the Facts. International Journal of Ozone Therapy 2010, 9:55:8
- 15 Bennett NT, Schutlz Gs Growth Factors and wound healing: biochemical properties of growth factors and their receptors. Am J Surg 1993, 165 (6): 728-7373
- 16 Bennett NT, Schutlz Gs Growth Factors and wound healing Par II Role in normal and chronic wound healing Am J Sug 1993, 166 (1): 74-81
- 17 Anitua e et al. Plasma rich in growth factors, preliminary results of use in the preparation of sites for implants Ing J. Oral Maxillofac. Implants 1999 14: 529-535

- 18 Anitua et al, Autologous platelets as a source of proteins for healing and tissue regeneration, *Journal of Thrombosis Haemostasis* 91: 5-15, 2003
- 19 Anitua E, Sanchez M, Nurden AT, Salduendo M, de la Fuente M, Azofra J, Andria I, Reciprocal actions of platelet-secreted TGF-B1 on the production of VEGF and HGF by human tendon cells. *Plastic REconstructo Surg*, 2007, 119-959-959
- 20 Borzini et al, Tissue regeneration and in loco administration of platelets derivates, Clinical autcomes heterogeneous products, and heterogeneity of effect or mechanisms, *Transfusion*, 2005, 45: 1759-1767
- 21 Anitua E, Sanchez M. Nurden AT, Zalduendo Ma, de la Fuente M, Azofra J. Andia I. Platelet-released growth factors enhance the secretion of hyaluronic acid and induce hepatocyte growth factor producion by synovial fboblasts from arthritic patient, *Rheumatology* 2007, 46: 1769-1772
- 22 Arthrex ACP double Syringe system Arthrex biosystem Catalogo Instrumente GmbH Augustinus str 11c 50226. Frechen, Germany.
- 23 Cabot J et al Tecnica combinada de factores de crecimiento y ozonoterapia en la artrosis de rodilla. Primer congreso de AEPRMO. Nuevos horizontes en ozonoterapia, Pontevedra, 5 de junio 2009.
- 24 Orozco Delcios L. et al Artrosis y lesiones del cartilago articular tratamientos actuales y perspectivas de nuevas terapias. Extractos de los capitulos redactados para el libro "Fisioterapia del Aparato Locomotor" de E. Vilar y S. Sureda. Ed MacGraw-Hill Interamericana 2005
- 25 Radice F et al. Uso de concentrado autologo rico en factores de crecimiento en la reconstrucción del ICA, *Revista Argentina de Artroscopia* 15:31-40, 2008
- 26 Richter et al. Alternative und visionene zur Verbessung der Knorpenregeneration. *Trauma Berufskrankh* 4:100-103, 2002
- 27 Sanchez M Et al Aplicación de Plasma Autologo rico en factores de crecimiento en cirugía artroscopica. *Cuadernos de artroscopia* 10: 12-9. 2003
- 28 Sánchez M Azofra J, Anitua E, Andia I, Padilla S, Santisteban J, Mújica I, Plasma Rich in Growth Factors to treta an articular cartilage avulsion, a case report *Med Sci Sports Exer* 2003, 35, 1648-1652
- 29 Sanchez Met al. Intra-articular injection of an autologous preparation rich in growth factors for the treatment of the knee OAA retrospective study. *Clin Exp Rheumatol* 2008-26-910-13.
- 30 Metha s. Watson JT Platelet rich concentrate: basic science and current clinical applications. *J Orthop Trauma* 2008, Jul: 22 (6): 432-8
- 31 Kevy SV, Jacobson MS Comparison of methods for point of care preparation of autologous platelet gel. *J. Extra Corpor Techno.* 2004 Mar, 36 (1): 28-35
- 32 Marx RE, Platelet-rich plasma: evidence to support its use *J Oral Maxillofac Surg* 2004 Apr 62 (4): 489-96.